Aus der Chirurgischen Klinik der Universität Bonn.
Direktor: Prof. Dr. Freiherr von Redwitz.

Die Madelung'sche Handgelenksdeformität und ihre Beziehung zur Osteodysplasia exostotica.

Inaugural-Dissertation

zur

Erlangung der Doktorwürde

der

Hohen Medizinischen Fakultät

der

Rheinischen Friedrich-Wilhelms-Universität
zu Bonn

vorgelegt am 22. November 1935

von

Fritz Peters
aus **Köln/Rh.**

Druck von H. Trapp, Bonn, Stiftsgasse 11 / 1936.

Gedruckt mit Genehmigung der Medizinischen Fakultät
der Universität Bonn.

Referent: Prof. Dr. R. Janker.

Korreferent: Prof. Dr. Freiherr v. Redwitz.

R. UNIV.
BIBLIOTHEEK
LEIDEN

Studiert man die Literatur der Madelungschen Handgelenkserkrankung, so sieht man im Vordergrund der Betrachtungen vornehmlich zwei Fragestellungen: Worin besteht diese Handgelenksdeformierung und welche Ursache liegt der Entstehung dieser Krankheit zugrunde?

Die ersten Beobachtungen dieser Stellungsanomalie des Handgelenkes gehen auf Dupuytren 1832 und andere Autoren zurück: Bégin, Boinet, Weber-Busch. Sie waren wohl ebenso unklar und uneinheitlich wie die zahlreichen und verschiedenartigsten Beschreibungen und Auffassungen, die nach und trotz der Publikation Madelungs über die „Spontane Subluxation der Hand nach vorne" 1879 veröffentlicht wurden.

Madelung beschrieb diese scheinbare Subluxationsstellung im Handgelenk, die langsam und spontan entstand, als eine Wachstumsstörung, deren sinnfälligstes Merkmal die volare Abbiegung der distalen Radiusepiphyse war, was äußerlich den Eindruck einer Subluxationsstellung erweckte. Die erhebliche Zunahme des Dickendurchmessers im Handgelenk, das starke dorsale Vorspringen des capitulum ulnae, dessen Gelenkfläche man tasten kann, und das „brückenartige" Hervortreten der Beugesehnen an der Volarseite des Unterarms vervollständigten das charakteristische Bild der eigenartigen Erkrankung.

Das seltene Vorkommen der eigentlichen Krankheit sowohl, wie auch die in der Literatur ungenügende Kennzeichnung und Festlegung einer bestimmten anatomischen Skelettveränderung haben dann später dazu geführt, die Bezeichnung dieser sogenannten Madelung'schen Krankheit zu einem Sammelnamen werden zu lassen und sie bei den verschiedenartigsten Stellungsanomalien im Handgelenk zu verwenden. Jede neue und ähnliche Beobachtung führte zu einer neuen Beschreibung der Symptomatik und zu einer neuen hypothetischen Vermutung über die Ätiologie. Bevor auf diese untereinander sehr abweichenden Auffassungen hier kurz eingegangen werden soll, wollen wir eine eindeutige Begriffsbestimmung, die sich mit dem exakten

röntgenologischen Studium in der späteren Literatur immer mehr festlegte, dieser Deformität geben:

Die Madelung'sche Deformität ist klinisch durch eine scheinbare volare Subluxationsstellung im Handgelenk, starke dorsale Prominenz des capitulum ulnae, meist leichte ulnare Abduction der Hand, röntgenologisch vornehmlich in einer volar- und ulnarkonkaven Verbiegung der unteren Radiusepiphyse, deren volarer und ulnarer Anteil muldenförmige Wachstumsdefekte aufweisen, gekennzeichnet. Die diesen Anteilen zugehörigen Gebiete der Epiphysenfuge zeigen gewöhnlich prämature Verkalkung. Durch diese Radiusverkrümmungen und Wachstumsdefekte sind sekundär Schiefstellung der carpalen Gelenkfläche des Radius, Änderung der Begrenzungslinie der proximalen Handwurzelknochen — keilförmiger mit dem os lunatum an der Spitze statt bogenförmiger Verlauf — sowie die dorsale Luxation des Ulnaköpfchens bedingt.

Diese den Röntgenstrahlen zu verdankende klare Erkenntnis des gesamten Symptomenbildes der Madelungschen Skelettdeformität stimmt in jeder Hinsicht mit den guten klinischen Beobachtungen Madelungs überein. Die später vorgeschlagenen verschiedenartigsten Namensbezeichnungen für diese Erkrankung jedoch sind ein Spiegelbild der vielfachen Unklarheit über Gestalt und Wesen der Krankheit. Carpus curvus, Manus valgus, Gabelhand, Radius curvus, Luxation incomplète congénitale, Courbure rachitique de l'extrémité inférieure sind Benennungen, denen untereinander abweichende Knochendeformierungen zugrunde liegen. Die Franzosen Jagot und Guéry untersuchten 1897 zum ersten Mal die Handgelenksdeformität röntgenologisch und beobachteten eine Verbiegung des gesamten Radius. So gewinnt in Frankreich die Ansicht, daß für die Madelungsche Krankheit eine Krümmung des Radius in seiner ganzen Länge charakteristisch sei, an Geltung. Den physiologischen bogenförmigen Verlauf des Radius nicht beachtend und Beziehungen zu der Rachitis vermutend, beschreibt die Mehrzahl französischer Autoren eine bogige Gesamtkrümmung des Radius als augenfälligstes Kennzeichen der von Madelung beschriebenen Deformität (Duplay, Delbet, Binet, Mutel, Moose). Springer schlägt für die rein sinnfällige äußere Deformierung den Namen „Gabelhand" vor,

der im Wesentlichen eine Verbiegung des Radius in seiner ganzen Länge zugrunde liegt. Lénormant und Poulson beschränken immerhin diese Verbiegung nur auf das distale Viertel der Radiusdiaphyse. Wir sehen, die Meinungen über Gestalt und Bereich der Wachstumskrümmung des Radius weichen stark untereinander ab. Umgekehrt wird in den Vordergrund des Bildes durch die von Siegrist angegebene Benennung „Manus valgus" die bei der Madelung'schen Krankheit zuweilen beobachtete ulnare Abduktionsstellung der Hand gerückt. Sie wird im Gepräge der Veränderung bei entsprechend starker Ausbildung des Wachstumsdefekts im Bereich des ulnaren Radiusepiphysenanteils besonders deutlich erscheinen, stellt jedoch kein konstantes Symptom dar, vielmehr zeigen Ulnar- und Radialabduktionsstellung bei der Madelung'schen Deformität in ihrer Abnormität keine Regelmäßigkeit; einmal ist die eine, das andere Mal die andere vermehrt möglich. Valgusstellung im Handgelenk tritt infolge des physiologischen Übergewichts der Ulnarabductoren und Pronatoren sowie der Gestalt der carpalen Gelenkflächen (Dittrich) bei zahlreichen Erkrankungen auf. Die Namengebung „Manus valgus" hat daher ebenso die Kenntnis der Madelung'schen Krankheit mißdeutet als sie zu Fehldiagnosen Veranlassung gegeben hat. Jegliche Stellungsanomalie, und wenn ihre äußerliche Konfiguration auch nur annähernde Ähnlichkeit mit dem Bilde der Madelung'schen Veränderung aufwies, wurde im Schrifttum als Variante dieser Krankheit gedeutet. Ein anhand eines Falles beobachteter neuartiger Befund wird überbewertet und als wichtigstes und ausdrücklichstes Symptom der Krankheit genannt. Das führt dazu, daß andersartige Formfehler des Handgelenks irrtümlich als Madelung'sche Krankheit aufgefaßt werden. So erscheint die dorsale Subluxationsstellung des Ellenköpfchens in der Arbeit von Gaugele als charakteristischste diagnostische Handhabe. Der Autor berichtet von einem Fall, der am Handgelenk eine reponible dorsale Luxation der Ulna hat; Radiusepiphyse und ihre carpale Gelenkfläche zeigen keine Abweichung von der Norm. Es besteht nach Beschreibung des Verfassers am Handgelenk sowohl als auch an zahlreichen übrigen Gelenken eine auffallende Lockerung und Überdehnung des Bandapparates. In Gemeinschaft mit letzterem Symptom will Gaugele unter der Made-

lung'schen Krankheit folglich eine Deformität verstehen, „bei welcher sich das distale Ellenende in einem Luxations- oder Subluxationsverhältnis zum distalen Radiusende einerseits und zum anliegenden Carpus andrerseits nach der dorsalen Richtung hin befindet". Es handelte sich aber doch wohl in diesem Falle um das Bild der „Habituellen Subluxation des capitulum ulnae", das mit der von Madelung beschriebenen Veränderung garnichts zu tun hat. Solche Wesensverkennung der wirklichen Krankheit führte zu der Ansicht, verschiedene Typen der Deformität unterscheiden zu müssen. Moore (1924) teilt die in der Literatur behandelten Fälle daher in folgende Gruppen:

1) Madelung'sche Deformität mit einfacher Hypertrophie beider Unterarmknochen an ihrem distalen Ende.
2) Madelung'sche Deformität als Subluxation des Handgelenks infolge Banderschlaffung.
3) Madelung'sche Deformität infolge Veränderung der Gelenkflächen des Radius und Luxation des Ulnaendes.
4) Madelung'sche Deformität mit Krümmung des Radius, mit gleichzeitiger Luxation des Ulnaendes und Veränderungen an den Carpalknochen.

Diese Auffassung steht im Gegensatz zu der bereits 1913 erschienenen Arbeit von Melchior, der schon damals das Krankheitsbild klarer — und zwar im ursprünglichen Sinne Madelungs — zeichnete und dank der zahlreichen, exakten röntgenologischen Studien anatomische Form und Gestalt eindeutiger festlegte. Er machte nämlich auf einzelne Anomalien des Handgelenks aufmerksam, die äußerlich der Madelung'schen Deformität ähnliche Bilder hervorzurufen vermögen, aber nicht als solche aufzufassen sind:

1) Abnorme Verdickung des capitulum ulnae ohne Luxation desselben.
2) Habituelle Subluxation des capitulum ulnae. Dabei ist der Radius normal, die Ulna läßt sich leicht durch Druck reponieren.
3) Radiusfraktur und Abweichen des distalen Fragments volarwärts, nach Ewald als „symptomatische Madelung'sche Deformität" bezeichnet. Dabei kommt es infolge der ge-

ringen Fixierung der Ulna leicht zu einem Vorspringen der Ulna dorsalwärts.

Es liegt nicht im Rahmen dieser Arbeit, beliebig zahlreich die verschiedenartigsten Ansichten über die Gestalt der Deformierung weiterhin auszuführen. Das Literaturstudium ergibt, daß im Gefolge der genaueren Kenntnis von Entstehungsursache und Verlauf der Krankheit sich auch das Bild der wirklichen Madelung'schen Deformität mehr und mehr auf die zu Anfang gegebene Beschreibung beschränkte, trotzdem bis in die neueste Zeit, wohl infolge der Seltenheit, mit der die Erkrankung, die in der Mehrzahl der Fälle gar keine oder nur geringgradige und vorübergehende funktionelle Beschwerden verursacht, dem Arzt zu Gesicht kommt, Arbeiten erschienen sind, die ihre Entstehung wohl mehr der Verkennung der wirklichen Madelung'schen Skelettveränderung verdanken.

Gab das spärliche Vorkommen dieser Anomalie zu den vielartigsten Meinungen über die Form Anlaß, so wurde die Unklarheit in noch erheblicherem Maße durch die Streitfrage der Ätiologie gestärkt. Jede neue Beobachtung eröffnete hier neuen Theorien den Weg. Die Erkrankung verlor allmählich ihre Bedeutung als morbus sui generis und wurde zu einem Symptom verschiedenartigster Affektionen des Knochens.

In Wirklichkeit ist die Madelung'sche Krankheit eine Mißgestaltung des Handgelenks, die auf einem Erbschaden beruht. Es handelt sich ätiologisch nicht um eine lokale Störung im Bereich der distalen Radiusepiphyse allein, vielmehr ist die eigenartige Gelenkstellung Ausdruck einer anlagebedingten Systemerkrankung des gesamten endochondralen Ossifikationsgebietes. Das häufig doppelseitige Auftreten der Deformierung, die vielfach bewiesene Heredität, die in Begleitung der Madelung'schen Krankheit sehr oft beschriebenen sonstigen Wachstumsstörungen, Mißbildungen und Dysplasieen des Knochensystems haben an Überzeugung dieser causalen Pathogenese gewinnen lassen. Madelung legte bereits der „spontan und langsam entstehenden" Deformierung einen „primären Schwächezustand des Knochens" zugrunde, ohne sich allerdings für einen Systemdefekt besonders ausgesprochen zu haben. v. Bergmann beobachtete 1888 bei einem 17jährigen Mädchen, das die Madelung'sche De-

formität aufwies, eine Verkürzung der Metacarpalknochen beider Ringfinger. Diese Kombination mit metacarpaler Brachydaktylie ist späterhin häufig angetroffen worden. (Melchior). Moskov berichtet von zwei Schwestern, die an Madelung'scher Krankheit litten und bei denen gleichzeitig Asymmetrie der Fingerstruktur und Verzweigung der Metacarpalknochen vorlag. Von Kajon wird ein Fall beschrieben, der als Nebenbefund die Fehlbildung beiderseitiger Halsrippen zeigte. 1907 veröffentlicht Müller die Sektion eines 37jährigen Mannes mit Madelung'scher Erkrankung. Die Obduktion und Untersuchung des ganzen Skelettsystems deckte zahlreiche Knochenwachstumsstörungen auf: Mikromelie der Unterarme und Unterschenkel, Persistenz der meisten Epiphysenknorpel, multiple Exostosen der Epiphysengegenden. Dieses also wiederholt nachgewiesene gleichzeitige Bestehen anderer Wachstumsstörungen und anderer Fehlbildungen veranlaßte die Forschung zu genauerem Studium des Knochenwachstumsgebietes bei der Madelung'schen Krankheit. Die Arbeiten von Pels-Leusden, Ewald, Gangolphe, Lénorment, Poulson, Sauer, Schulze, Franke ergaben in dieser Hinsicht abnormen und unregelmäßigen Verlauf der distalen Radiusepiphysenlinie, frühzeitige partielle Synostose vorzüglich im volaren und ulnaren Quadranten der Intermediärknorpelscheibe der distalen Radiusepiphyse mit volarem und ulnarem muldenförmigen Wachstumsdefekt der Epiphyse, sowie Exostosenbildung. Auch der Intermediärknorpel anderer Knochen läßt häufig gleichzeitig von der Norm abweichende Befunde erkennen, die zu andern angeborenen Fehlern Veranlassung gaben (A. Mc. Lennan). In weit größerem Maße als die Beobachtungen an der Knorpelwachstumszone des Knochensystems lenkte jedoch die Erkenntnis der Erblichkeit des Leidens die Aufmerksamkeit auf die Annahme einer anlagebedingten Ätiologie inform einer allgemein minderwertigen enchondralen Osteogenese. Schon frühzeitig sah ein Teil der Autoren für die Entstehung der Deformität rein hypothetisch eine ererbte Disposition an (Madelung, Delkeyser, Jacoulet, Rocher). Später gab der Nachweis einer großen Anzahl von Fällen mit familiärem Auftreten der Mißstaltung, der causalen Vermutung einer echten Erbkrankheit zunehmend an Bedeutung (Malfuson, Guépin, Delkeyser, Volkmann, Jean, Ardouin,

Magnus und mehr). Die „üblichen" ätiologischen Vermutungen lassen sich nach Ewald nicht mit den deutlichen Fällen von Heredität sowie mit der fast durchweg bestehenden Doppelseitigkeit in Einklang bringen. Nach Estor trat die Krankheit unter 85 Fällen der Literatur 36 mal familiär auf, 70 mal doppelseitig. Brandes, der in seiner ausführlichen, 1911 erschienenen, ersten Arbeit neben dem kongenitalen-hereditären Moment noch andere ätiologische Möglichkeiten gelten läßt, spricht später 1922 von einer „echten Mißbildung". Reich weist 1927 auf einen Stammbaum hin, anhand dessen sich die Madelung'sche Deformität doppelseitig durch 3 Generationen verfolgen läßt. Der Erbgang war rezessiv und nicht geschlechtsgebunden. Gleichzeitig war die Mehrzahl der Familienmitglieder von plumpem und kurzem Knochenbau, die meisten wiesen an einzelnen Fingern Brachydaktylie auf. In seiner Schrift: „Erbbiologie der angeborenen Körperfehler" betont Lange die erbliche Genese der Madelung'schen Krankheit und bezeichnet sie, sich auf Brandes beziehend, als eine „Mangelbildung".

Das Heer der ätiologischen Theorien hatte vordem einen Höhepunkt erreicht, als Franke behauptete, daß, wolle man strenggenommen die Bezeichnung „Spontane Subluxation der Hand nach vorne" berücksichtigen, alle erweichenden Knochenprozesse, wie entzündliche, neurotische, atrophische für die Ätiologie in Fortfall kämen und die Rachitis und die Hypothese eines vitium primae formationis übrig blieben. In der Tat wurde vielfach, insbesondere von französischer Seite (Duplay, Delbet, Kirmisson, Abadie, Lénormant; deutscherseits von: Sauer, Siegrist, Homuth, Trillmich) einer rachitischen Ätiologie das Wort geredet. Wandte sich Pels-Leusden (mit ihm Ewald, Gangolphe, Putti) schon gegen diese Auffassung im Hinblick auf die Seltenheit der Madelung'schen Krankheit gegenüber der Rachitis, so zeigten die später erhobenen histologischen Befunde am Intermediärknorpel erst recht bei dem morbus Madelung grundsätzlich abweichende Bilder. Gekennzeichnet durch Hyperämie, Osteoidwucherung und Kalkverarmung sind die sinnfälligen Merkmale des knochenerweichenden rachitischen Prozesses: abnorme Beweglichkeit und plumpe Aufquellung der Wachstumszonen. Die Madelung'sche Krankheit ist dagegen eine bewegungseinschränkende Mißbildung,

der durch prämature Verkalkung und embryonal bedingtem Epiphysenfugendefekt typische Vorgänge zugrunde liegen. Die zahlreichen und verschiedenartigsten ätiologischen Vermutungen für die Entstehungsursache der Madelung'schen Deformität wurden dadurch angeregt, daß die im Bereich der Knorpelfugenscheibe mehr oder weniger der Lokalisation Madelung'scher Veränderungen entsprechenden andersartigen Prozesse zuweilen rein äußerlich eine der Madelung'schen Deformierung mehr oder weniger ähnliche Wachstumsstörung hervorrufen können. Rein experimentelle Versuche, wie sie von Riedinger und Nakahara, von Helferich, Enderlen, Ghillini am Intermediärknorpel ausgeführt wurden, zeigten, daß mechanische Schädigung der Wachstumszone die chondroplastische Osteogenese beeinflussen und zu Wachstumshemmung führen kann. Die aufgrund mechanischer, entzündlicher, degenerativer Vorgänge entstehenden, der Madelung'schen Handgelenksdeformität ähnlich beschriebenen Stellungsanomalien haben jedoch nie ein Bild ergeben, das vollständig dem Madelung'schen Stellungskomplex und seinen pathologisch-histologischen Grundlagen gleicht. Um diesem Mangel aus dem Wege zu gehen, entstand, sehr verständlich, bei einigen Autoren die Überbewertung einzelner Symptome. War für den einen die ulnare Abductionsstellung im Handgelenk das Charakteristikum, so war für den anderen die dorsale Subluxationsstellung des capitulum ulnae die wichtigste und brauchbarste diagnostische Handhabe für die Madelung'sche Krankheit. Man sprach von „echtem und unechtem Madelung" (Ewald, Putti). Ewald beschreibt eine nach Radiusfraktur bei einem 18jährigen Manne sich „im Augenblick" entwickelnde Deformierung, die er als „symptomatische Madelung'sche Deformität" bezeichnet (Melchior). Gaugele will die Madelung'sche Gelenkstellung nur als Symptom verstanden wissen. Springer schlägt demgemäß vor, durch Zusatz von: post frakturam radii, post osteomyelitidem radii, e subluxatione, e distorsione, ex arthritide deformante usw. die jeweilige Ätiologie zum Ausdruck zu bringen. Auch späterhin hat man sich in der Literatur trotz der 1913 von Melchior und 1922 von Brandes erschienenen ausführlichen Arbeiten nie ganz von der Vielseitigkeit losmachen können: Abgeschwächte osteomyelitische, luetische, tuberkulöse

Prozesse seien vornehmlich bei der Entstehung maßgebend (Masmonteil), die endokrine Dysfunktion: Keimdrüsen, Thymus, Thyreoidea seien die letzte Ursache (Tollas, Stahnke, Racansky), besonders endokrin-ovarielle Störungen (Zeitlin), Dysfunktion des Eierstocks, der Schilddrüse und Nebenniere (Facio). Björkroth erkennt bei einem Fall die Ostitis fibrosa cystica für die Pathogenese schuldig. Vielfach wurde auch die „Professionelle Schädigung" als ursächliches oder auslösendes Moment angesehen. Eine auslösende Wirkung wurde mechanischen Schädigungen der Epiphysenfuge ursprünglich von Madelung, Trillmich, Gaugele, später von Mazzini, Gickler, Facio zugesprochen. Codet-Boisse und Gaugele führen Fälle an, bei denen die Deformität allein ursächlich durch Trauma bedingt sein soll. Einkeilung des am meisten proximalwärts gelegenen os lunatum zwischen die beiden Unterarmknochen verursache bei einmaligem oder mehrmaligem Trauma im Bereich des volaren und ulnaren Epiphysenknorpels, mit welchem entsprechenden Anteil der Gelenkfläche es articuliert, eine Wachstumshemmung, die das Bild der Madelung'schen Deformität zustande bringe. Sprechen gegen eine solche ätiologische Behauptung schon die vielen Beobachtungen, die dererlei anamnestische Angaben völlig vermissen lassen (Brandes), so ist besonders die fast ausschließliche Doppelseitigkeit des Leidens (nach Estor unter 85 Fällen der Literatur 70 mal), die Heredität und das Auftreten im Kindesalter (Taylor, Schade, Brandes) dagegen ins Feld zu führen. Die Doppelseitigkeit einer Skelettanomalie ist überwiegend bei den meisten Mißbildungen (Estor). Die in der Gesamtliteratur beschriebenen Fälle beruhen jedoch in der allergrößten Anzahl, wie wir schon oben feststellten, auf einem Störungsprozeß der endochondralen Ossification erblicher Genese. Nach Poliak, der 100 Literatur-Fälle daraufhin untersuchte, bestand in 50% Heredität. Berücksichtigt man bei dieser Zahlenangabe, daß vielfach Fälle, denen andere, sicherlich nicht hereditäre Momente zugrunde lagen, die also garnicht als Madelung'sche Krankheit aufzufassen sind, mit eingerechnet waren, so erhellt daraus, daß auch zahlenmäßig der Nachweis einer erblich-ursächlichen Entstehung für die meisten Fälle wirklicher Madelung'scher Deformität gelang.

Erblichkeit und Systemerkrankung waren Eigenschaften der Madelung'schen Krankheit, die den Gedanken, verwandtschaftliche Beziehungen zu der Exostosis cartilaginea multiplex oder Osteoexostotica (Bauer) zu vermuten, naheführten. Das so angeregte vergleichende Studium beider Krankheitsbilder ließ später aber viel mehr und weit innigere Berührungspunkte finden. Wir erwähnten bereits oben, daß in vielen Fällen von Madelung'scher Deformität gleichzeitige Wachtumsstörungen an anderen Skeletteilen gefunden wurden; die meisten in der Literatur wiedergegebenen Fälle lassen leider eine Prüfung des ganzen Knochensystems vermissen. Boder gab 1891 einen Fall bekannt, bei dem allgemeine Störungen an der Knorpelwachtumszone bestanden. Die zufällige Sektion eines Madelung-Kranken 1907 von Müller und der damals unerwartete aber umso bedeutungsvollere Befund wurde ebenfalls oben bereits mitgeteilt. Franke berichtete 1908 von einem Fall mit typischer Madelung'scher Deformität, der an den übrigen Knochen Veränderungen an den Epiphysenlinien aufwies: an tibia und fibula bestanden beiderseits in Nähe der proximalen Epiphyse bis zu 2½ cm lange, palpable Exostosen. Exostosenbildung bei der Madelung'schen Krankheit wurde in der Literatur vielfach vermerkt. Ardouin, Pels-Leusden, Abadie, Siegrist, de Witt-Stetten wollen darin vor allem Analogieen zur Exostosis sehen. Besonders häufig wurde eine kleine dornförmige Exostose beschrieben, die am ulnaren Radius proximalwärts der distalen Epiphysenfuge entspringt und in das spatium interosseum ragt. Wiederholt hat man sie auch als typisches Merkmal in das Bild der Madelung'schen Deformität eingereiht. Sie stellt jedenfalls eine echte Exostose dar und ist nicht wie mehrfach angenommen das mediale Ende der Epiphysenlinie, da sie stets erheblich mehr proximalwärts entspringt (Fick und Pahl).

Ein kurzes Wort soll über die Exostosenkrankheit gesagt werden. Sie stellt eine Systemerkrankung (Frangenheim, Aschner, Engelmann) des gesamten osteochondrogenetischen Gewebes dar (Müller, Walter, Bauer), der eine pathologische Mutation zugrunde liegt. Die Familiengeschichten zeigen einen dominanten Erbgang (Birkenfeld). Die erblich fehlerhafte Anlage des Intermediärknorpels (v. Bergmann) tut sich kund durch im

Wachstumsalter entstehende, multiple Knochenauswüchse im Bereich des Knorpelwucherungsgebietes, die nach Beendigung des Körperwachstums gleichfalls ihr Wachstum einstellen und die ihrer Struktur und ihrem anatomisch-histologischen Bau nach völlig dem physiologischen Knochenbau gleichen. Die Krankheit ist meist mit Störungen des Längenwachstums, Knochenverbiegungen, Defekten und Gelenkdeformitäten verbunden (Volkmann, Bessel-Hagen, Pels-Leusden, Helferich, Meyer, Lippert, Brenner), die typisch sind und sich nach M. B. Schmidt durch Störungen der Proportionen, Längendifferenzen symmetrischer Knochen und durch Gelenkdeformitäten, sowie durch partielle Defekte kennzeichnen. Exostosenbildung und Wachstumsstörungen sind koordinierte Symptome einer Erkrankung (Pels-Leusden), welche sich am Zwischenknorpel durch Ungleichheit der endochondralen Ossification, zackigen und unregelmäßigen Verlauf der Epiphysenlinie (Kienböck, Pels-Leusden, Grünfeld, Holzknecht) darstellen, eben die gleichen Vorgänge, wie Poljak sie mikroskopisch an der Zwischenfuge bei 6 operierten Fällen von morbus Madelung studierte. Exostosenbildung und Wachstumsstörungen sind gleichwertige Symptome einer durch Keimschaden bedingten Gewebeminderwertigkeit, sie brauchen nicht nebeneinander zu bestehen, vielmehr ist häufig beobachtet, daß exostosenarme Fälle die stärksten Wachstumsdefekte und Deformitäten aufwiesen (Rubinstein, Reich, Jungmann, Kienböck, M. B. Schmidt). Es würde zu weit führen und nicht dieser Arbeit entsprechen, diese Exostosis cartilaginea oder der Mannigfaltigkeit ihrer Erscheinungen, die alle Ausdruck eines Entwicklungsfehlers sind, wegen besser Osteodysplasia exostotica (Bauer) genannt, eingehend zu behandeln. Ein Meer ätiologischer Theorien ist ihr ebenfalls nicht erspart geblieben: Rachitis (Vix, Volkmann), infektiöse Genese: Typhus, Tbc. (Brun, Heymann, Pissavy), Störung des Nervensystems (Tordeux), Geschwulstbildung (Aschoff, Payr), endokrine Dysfunktion (Gottstein, Ritter, Flinker, Sacharjan), Trauma (Büchert). Die frühzeitige Beobachtung familiären Auftretens, worauf zuerst die Arbeiten von Stanley und Paget aufmerksam machten, denen dann Reinecke, Teissier, Berard, Boyer, Sonnenschein, Drescher, Weber Berichte über große Exo-

stotikerfamilien hinzufügten, haben nur hier viel eher als bei der Madelung'schen Deformität die fehlerhafte Erbanlage erkennen lassen und der Forschung den Weg gewiesen.

Den ersten Schritt zur Erkenntnis innigster Verwandschaft beider Erkrankungen tat 1907 Pels-Leusden. Anlaß mag Art und Form der Wachstumsstörung gewesen sein. Hatte die Behauptung rachitischer Ätiologie für die Wachstumsstörungen der Exostosis cartilaginea (Volkmann, Vix, Flinker) bereits durch die großen Arbeiten von Helferich, Meyer, Brenner, Bessel-Hagen ihre Widerlegung erfahren und hatten letztere den spezifischen Charakter der aufgrund einer fehlerhaften Anlage des Intermediärknorpels entstehenden Wachstumshemmungen und Verbiegungen des Knochens klargestellt, so zeigten die Beobachtungen von Pels-Leusden, Ewald, Gangolphe, Putti für die Madelung'sche Handgelenksdeformierung ein in ihrer Art gleiches Gepräge. Rachitische Verbiegungen verlaufen sanft und bogenförmig; die den beiden Erbkrankheiten eigenen Fehlbildungen zeigen ihre Eigenart aber durch winklige Knickungen, Defektbildungen, Störungen der Proportionen und Gelenkdeformitäten. Weit mehr aber als durch diese inspektive Unterscheidung wurde Pels-Leusden durch seine exakten röntgenologischen Studien in seiner Erkenntnis gefördert. Unregelmäßig begrenzte Epiphysenknorpelfugen, zackiger und unregelmäßiger Verlauf, verkalkte und unverkalkte Knorpelinseln bewiesen eine ungleichmäßige Ossification; daß sie sich nicht allein an der Radiusepiphyse sondern auch an anderen Knochen gleichzeitig finden ließ, war Hinweis auf eine Gesamtstörung. Häufig fehlte im Bereich der distalen Radiusepiphysenlinie im ulnaren und volaren Quadranten der Fugenscheibe der Knorpel. Die matrix für die Knochenbildung war nicht vorhanden, im Gebiet der partiellen Synostose sistierte das Wachstum, eine Verbiegung des Radius, und zwar im Sinne der Madelung'schen Deformität, war die notwendige Folge. Ewald, Putti, Melchior finden später die gleichen Befunde. Die Röntgenstrahlen decken gleichzeitige Exostosenbildung auf (Pels-Leusden, Ardouin, Abadie, Franke, Siegrist, de Witt-Stetten). Bleibt das Radiuswachstum partiell im volaren und ulnaren Anteil seines Querschnittes zurück, so sind entsprechende Epiphysendefekte und Verbiegungen volar-

und ulnarkonkav zwangsläufige Resultate. Was Madelung ursprünglich dem Skelettbefund entnahm: „Wucherung“ des Radius auf der dorsalen Seite, Defektbildung auf der volaren, hatte durch die Röntgenographie seine Erklärung gefunden.

Exostosenbildung und Wachstumsstörung sind nicht Ursache und Folge, sondern koordinierte Symptome einer fehlerhaften Anlage. Die rein mechanische Vorstellung Bessel-Hagens, daß die Auswüchse, als Wachstumsenergie raubende Produkte, ihrer Größe und Lokalisation proportionale und entsprechende Wachstumsstörungen zur Folge hätten, lehnte Pels-Leusden ab. Zahlreiche Autoren, wie schon oben erwähnt, sahen bei Exostotikern hochgradigste Wachstumsstörungen und Deformitäten an Gliedabschnitten, die keine Exostosen trugen (Rubinstein, Reich, Reschke, Jungmann, Kienböck, Schmidt). Lallemant beobachtete bei einem Patienten mit starker Exostomatose an der unteren Extremität eine Verlängerung dieses Beines, also Wachstumszunahme. Auch mechanisch-experimentelle Versuche am Intermediärknorpel, wie sie von Riedinger und Ghellini ausgeführt wurden, vermögen den komplizierten Vorgängen der spontan entstehenden Wachstumsstörungen keine praktischen Vergleiche zu bringen. Es entstehen solche chondrogenetischen Wachstumsfehler eben auf dem Boden einer Systemminderwertigkeit, die eine einheitliche, durch Keimschaden bedingte, Ursache hat.

Ebenso, wie der pathologische Vorgang bei beiden Krankheitsformen die gleiche Morphologie erkennen läßt, so zeigen auch Entstehung und Verlauf des Krankheitsbildes größte Analogie: Allmähliche und mehr oder weniger schmerzlose Entwicklung im Wachstumsalter, die nach der Pubertät beendet ist. Beide Krankheiten sind vielfach als angeboren beschrieben; Vix, Hutchinson, Reulos, Drescher, Maclean, Jean, Lennan sahen die Madelung'sche Handgelenksdeformität als angeborene Fehlbildung. Die mehrfach behauptete Geschlechtsgebundenheit: Bevorzugung des männlichen Geschlechts bei der Exostosis, des weiblichen Geschlechts für die Madelung'sche Krankheit ist für beide Krankheitsbilder häufig in gegenteiligem Sinne erklärt worden. Roger, Brudzinsky, Wurmb, Heymann sahen Exostotikerfamilien, in denen die weiblichen Mitglieder ebenso

befallen waren; Eriksson lehnt eine Geschlechtsgebundenheit für die Exostosis direkt ab; Reich ebenso für die Madelung'sche Deformität.

Fassen wir somit unsere Überlegungen zusammen, so sehen wir, wie beide Krankheitsformen in Ursache, Form und Erscheinung größte Übereinstimmung zeigen; das mußte sich trotz der Verschiedenheit der Meinungen auch im späteren Schrifttum zum Ausdruck bringen.

Delbet, Kirmisson und Brandes wiesen auf die auffallende Parallele beider Krankheiten hin. Vor allem Brandes spricht sich insbesondere im Hinblick auf die Heredität beider Erkrankungen und ihrer Beendigung nach Erreichung der Wachstumsgrenze für ein gemeinsames erblich-causales Moment aus. Einen Wesensunterschied will er jedoch darin erblicken, daß die Exostosis eine ausgesprochene Gewebsneubildung, die Madelung'sche Wachstumsstörung dagegen eine Defektbildung darstelle. Hiergegen sind die zahlreichen Fälle von Exostosenkranken aufzuführen, die quantitativ wesentlich stärker Wachstumshemmung inform von Kurzgliedrigkeit, Zwergwuchs zeigen, als die spärlichen Exostosen Gewebsneubildungen darstellen könnten; im Übrigen liegt auch der Exostosenbildung durchaus keine Neubildung, sondern nur eine falsche Wachtumsrichtung zugrunde. Die Bildung von Knochenauswüchsen ist als extremster Fall der allgemeinen Zwischenknorpelerkrankung aufzufassen. Levy glaubt „trotz des häufigen Exostosenbefundes bei Madelung'scher Deformität" aufgrund der fehlenden Heredität (!) den Zusammenhang ablehnen zu müssen. Magnus beobachtete 1912 Mutter und Tochter mit Madelung'scher Deformität; ihm erscheint die Auffassung von einem anlagebedingten Fehler des Intermediärknorpels für beide Krankheitserscheinungen das „plausibelste". Zeitlin, Fick, Pahl sind Autoren der letzten Zeit, die sich für die verwandtschaftliche Beziehung einsetzen. Takaori, Ryuichi berichten von einer Familie, in der Mutter und Tochter an multiplen cartilaginären Exostosen leiden. Beide hatten am Handgelenk einen ausgesprochenen, doppelseitigen „Madelung", der nach Ansicht beider Verff. auf das gleiche ererbte agens wie die Exostosenbildung zurückzuführen ist.

Immer wieder taucht in der Literatur über die Madelungsche Krankheit der Gedanke von der Parallele zur Exostosen-Krankheit und einer gemeinsamen ätiologischen Basis auf. Wir halten es daher für lohnend, unter diesem Gesichtspunkt das Schrifttum über die Exostosis cartilaginea multiplex einmal zu untersuchen.

Betrachtet man nun die in der Literatur bei Exostosenkranken beschriebenen Stellungsanomalien speziell des Handgelenks, so zeigt sich, daß von kleinen Exostosen, welche eben die Weichteilkonturen vom Normalen abweichend gestalten, beginnend, bis zum Bild einer schweren Mißbildung, meist inform stärkster Ulnarflexion der Hand, fließende Übergänge bestehen. Gleichzeitige Radiusverbiegungen und zwar zumeist in ulnarer und volarer Richtung, Brachydaktylie, wie wir sie auch schon als Nebenbefund bei der Madelung'schen Deformität kennen gelernt haben, vervollständigen dann das Bild einer häßlichen Mißstaltung. Bessel-Hagen, Meyer, Seidel, Lippert, Perrin, Walter und mehr haben diese extreme Valgusstellung im Handgelenk bei der Exostomatose beschrieben. Reich und Lénormant bezeichnen die pathologische Ulnarflexion der Hand geradezu als typisch für das Krankheitsbild der multiplen Exostosen. Bessel-Hagen beobachtete diese Anomalie bei 40 Armen von Exostotikern 25 mal. Gleichzeitig besteht dann häufig am Ellenbogen eine Luxation des capitulum radii. Das Röntgenogramm des Handgelenks zeigt bei dieser Valgusstellung stets einen sehr erheblichen Wachstumsdefekt der Ulna. Sie ist oft bis 4 cm und mehr zu kurz und endet meist stumpfartig an ihrem distalen Ende, ohne einen processus styloideus aufzuweisen. Diese Wachstumshemmung, — nach Büchi ist die Ulna am meisten von allen Knochen von solchen Defektbildungen betroffen —, verursacht leicht verständlich die Valgusstellung der Hand infolge des geringsten Widerstandes, den diese Stellung dem physiologischen Muskelzug entgegenstellt. Abnorme Valgusstellung der Hand und Ulnadefekt ist die im Gefolge multipler Exostosen am häufigsten beschriebene Wachstumsstörung. Je geringer nun die Exostosenbildung, desto weniger ist meist die Defektbildung an der Ulna ausgeprägt, denn vielfach ist letztere die Folge von an ihr haftenden Exostosen, deren Bil-

dung sich wohl in vielen Fällen auf Kosten des Längenwachstums vollzieht, was im extremsten Fall zu einem tumorhaften, exostotischen Rudiment der Ulna in Höhe der Radiusmitte führt (Fall: Nothers, In.-Diss., Bonn). Je geringer aber diese Defektbildung ist, desto ausgeprägter erscheint, falls eine Deformität des Handgelenks besteht, dann umso mehr auch das Bild einer reinen Wachstumsstörung. Pokrowsky bringt in seiner Abhandlung: „Über die Erblichkeit der multiplen Exostosen" eine Serie von Röntgenbildern, die sehr schön die allmähliche Steigerung der Veränderungen vor Augen führt.

Auffallend ist es uns nun erschienen, daß schon die Röntgenuntersuchungen solcher exostosenkranken Handgelenke, welche einen geringgradigen Ulnadefekt zeigen, häufig wesentliche Ähnlichkeiten mit dem Bilde der Madelung'schen Deformität besitzen: Radiusepiphysenverbiegung, häufig Keilform des Carpus, Ulnar- und Volarneigung der carpalen Radiusgelenkfläche, insbesondere aber analoge Verhältnisse am Intermediärknorpel, der unregelmäßigen Fugenverlauf mit partiellen Ossificationsvorgängen zeigt. Die zwar wesentlich selteneren Fälle aber mit annähernd oder ganz wachstumsnormaler Ulna erkannten wir in vielen Fällen klinisch, anatomisch und röntgenologisch als vollständig der Madelung'schen Wachstumsstörung entsprechend.

Es sei hier vermerkt, daß mitunter bei deutlichstem und einwandfreiem Befund vom Verfasser die Namensbezeichnung: „Madelung'sche Deformität" nicht gebraucht wurde; das immerhin nicht allzuweit verbreitete Bekanntsein dieser Rarität scheint uns erklärlich zu machen, daß häufig die Diagnose nicht gestellt wurde.

Wir wollen einige Fälle der Literatur schildern, die fließend zur Madelung'schen Handgelenksdeformität überführen:

Rubinstein berichtet 1891 von einem 18jährigen Mädchen, bei dem sich im 7. Lebensjahr am malleolus internus und externus des linken Fußes Knochenauswüchse bildeten. Später äußerte sie Schmerzen im Bereich des linken Vorderarms. Der Radius weist distal eine dorsal- und radialkonvexe Krümmung auf. Die Ulna ist im Wachstum geringfügig zurückgeblieben, woraus eine leichte Ulnarflexion resultiert. Sie zeigt keine Exostosenbildung. Zwischen linker Handwurzel und unterem Ulna-

ende besteht eine Grube, in die man nach Angabe des Verf. einen Finger hineinlegen kann. Die in der Arbeit dargestellte Abbildung der Patientin zeigt an der linken Hand eine Verbildung im Sinne der Madelung'schen Krankheit. Hier also schon eine sinnfällige Ähnlichkeit sowohl in klinischer als auch röntgenologischer Hinsicht. Einen ähnlichen Fall beschreibt Flinker, der röntgenologisch besonders die Defektbildung der Radiusepiphyse an ihrem volaren und ulnaren Anteil ersichtlich macht, was den Verf. an die Madelung'sche Deformität erinnert.

Pels-Leusden stellt uns unter 10 Fällen von Exostotikern einen 44jährigen Patienten vor, der an beiden Vorderarmen Stellungsabnormitäten des Handgelenks erkennen läßt. Dieser Fall zeigt uns einen der Madelung'schen Deformität wesentlich näherstehenden Befund als die oben angeführten. Typische Radiusverbiegung. Exostosen bestehen an Ulna und Radius je eine kleine ins spatium interosseum ragende in Höhe des mittleren Drittels, ferner am Radius eine flache, Epi- und Diaphyse überbrückende Exostose. Die Ulna ist am distalen Ende normal gebaut und nicht mit Auswüchsen behaftet, sie ist nur ganz geringgradig verkürzt. Insbesondere aber müssen nach Angabe von Pels-Leusden die Befunde am Intermediärknorpel an das Bild der Madelung'schen Deformität erinnert haben, wo die Verknöcherungszonen typisch an der Außenseite weiter distal als an der Innenseite endigen.

Bückmann zeigt in seiner Arbeit über multiple cartilaginäre Exostosen ein 12jähriges Mädchen, bei welchem röntgenologisch insgesamt 37 Exostosen am Skelett nachgewiesen wurden. Die Handgelenke sind verhältnismäßig spärlich von Exostosen betroffen. Beide Radii tragen ca. 3 cm oberhalb der Epiphysenlinie kleine haken- und zungenförmige Auswüchse, die ins spatium interosseum ragen. Abbiegung des Radius in typischer Weise, Defektbildung der Radiusepiphyse, Keilform des Carpus sind aus dem Röntgenogramm ersichtlich. Äußerlich besteht eine scheinbare Subluxationsstellung im Handgelenk und ulnare Abduction. Nach Angabe des Verf. fällt insbesondere das Vorspringen der ulnaren Griffelfortsätze auf. Wir geben nachstehend die Abb. mit Genehmigung des Verf. wieder, die eine typische Madelung-Stellung zeigt:

Aus: I. Bückmann: Über multiple cartilaginäre Exostosen. Ztschr. f. orthop. Chir. 1926, Bd. 47, S. 70.

Ein weiterer, sehr interessanter Fall ist der Publikation Henninger's: „Zur Kasuistik der Exostosis cartilaginea multiplex hereditaria" zu entnehmen. Der 34jährige Patient zeigt neben unproportioniertem Zwergwuchs, Thoraxasymmetrie zahlreiche Exostosen an den Rippen, unteren und oberen Extremitäten. Was die Handgelenke anlangt, so ist an der linken Hand die Ulna deutlich verkürzt, jedoch ohne eigentliche Defektbildung. Rechts dagegen sieht man nach Henninger eine erhebliche „Elongation" der Elle. Es liegt jedoch u. E. eine Wachstumshemmung des Radius vor, also eine scheinbare Verlängerung der Ulna. Der im Bild sehr gut erkenntliche schiefe Verlauf der Fugenlinie sowie die Dreiecksform der Epiphyse zeigen das für die Madelung'sche Deformität charakteristische partielle Wachstumsdefizit des Radius, auf welches die scheinbare Elongation der Elle zurückzuführen ist. Im übrigen besteht auch sonst nach H. das Bild der Madelung'schen Deformierung. Der Fall gibt so nach dem oben Gesagten die beiden im Gefolge der Zwischenknorpelerkrankung extremsten Wachstumsanomalien gleich-

zeitig: Wachstumsmangel der Ulna, der im ausgesprochensten Fall zur Rudimentärbildung führt einerseits, und Madelung'sche Deformität mit infolge Wachstumshemmung am Radius starker Ulna-Prominenz andrerseits. Das Röntgenogramm beider Handgelenke geben wir untenstehend mit Genehmigung des Verf. wieder:

Aus: H. Henninger: Zur Kasuistik der Exostosis cartilaginea multiplex hereditaria. Dtsch. Ztschr. f. Chir. 1931, Bd. 232, S. 666.

Einen noch ausgeprägteren Fall, doppelseitige Madelungsche Deformität und zahlreiche multiple Exostosen, können wir aus unserer Klinik mitteilen:

1922 suchte der 14½jährige Patient B. F. wegen starker Genua valga, vornehmlich links, die Chirurgische Universitätsklinik auf. In frühester Kindheit traten nach Angabe des Pat. Knochenauswüchse an den meisten Röhrenknochen, besonders an beiden Schienbeinen auf. Das linke Bein wuchs zunehmend in X-Stellung. Es wurde damals eine Stellungskorrektur durch Keilosteotomie der Tibia vorgenommen. An den Handgelenken fiel dem Pat. frühzeitig das starke Vorspringen des Ellenköpfchens sowie die leichte Abbiegung der Hand nach vorne auf. Eine Nachuntersuchung am 22. 8. 35 (Röntgen-Hauptbuch Nr. 3907/35) ergab neben zahlreichen und vielgestaltigen Exostosen von Apfelbis zu Kindskopfgröße über das ganze Skelettsystem in typischer

Weise verteilt an den Handgelenken beiderseits unverändert die typische Madelung-Stellung. Die scheinbare Subluxationsstellung ist besonders links stark entwickelt, des Ellenköpfchen hat seinen Zusammenhang mit dem carpus aufgegeben und prominiert dorsalwärts in solchem Maße, daß seine distale Gelenkfläche mit dem Finger zu umfassen ist. Beiderseits leichte Valgusstellung. Das Röntgenbild sichert die Diagnose. Die Ulna ist exostosenfrei, von normalem Bau, dorsalwärts luxiert. Die distalen Radiusepiphysen sind volar- und ulnarwärts abgebogen und tragen die charakteristischen Defektbildungen. Ca. 3 cm oberhalb der distalen Radiusepiphysenlinie bestehen links mehrere spangen- und zackenförmige, zum Teil verzweigte Exostosen, die parallel zum Knochen in den Weichteilen proximalwärts verlaufen. Rechts ist die Exostosenbildung am Radius geringer; auf der radialen Seite ragt in gleicher Höhe wie links eine dornförmige Exostose mit der Spitze in proximaler Richtung. Die Keilform des carpus ist vor allem links im Röntgenbild stark zu erkennen.

Die Diagnose der Madelung'schen Krankheit ist eine Röntgendiagnose! Der infolge großer Weichteilbedeckung nicht so hochgradige klinische Befund kontrastiert in unserem Falle mit dem röntgenologisch ausgesprochenen Symptomenbild der Madelung'schen Handgelenksdeformierung. Unser Fall lehrt weiterhin, daß, wie wir oben ausführten, bei wachstumsnormaler Ulna im Gefolge der Exostosenkrankheit am Handgelenk mehr das



Bild einer reinen Wachstumsanomalie entstehen kann, deren anatomisches Substrat häufig der Madelung'schen Deformität entspricht. Umstehend zeigen wir das Röntgenogramm des linken Handgelenks bei seitlichem Strahlengang.

Die systematische Skelettrevision deckte uns in einem weiteren Fall von Madelung'scher Deformität an verschiedensten Stellen des Knochensystems hyperostotische Prozesse als Zeichen einer generalisierten Störung der osteogenetischen Schicht auf.

Es handelt sich um die 27 jährige Patientin L. K. (Röntgen-Hauptbuch Nr. 3863/35), die angibt, daß bei Cousine und Tante väterlicherseits die gleichen Veränderungen am Handgelenk von Kindheit an bestanden hätten. Eine leider nur kurz mögliche Untersuchung dieser beiden Verwandten bestätigte uns diese Angabe. Die Deformierung bildete sich unter leichter Schmerzhaftigkeit im 13. Lebensjahr allmählich aus. Die Frau ist klein, grazil. Beide Arme sind auffallend kurz (Mikromelie). Innere Organe ohne krankhaften Befund. Beide Hände zeigen das ausgesprochene Bild der Madelung'schen Deformität, links stärker als rechts. Deutliche Prominenz des Ulnaköpfchens, das man mit den Fingern fast völlig umgreifen kann. Die scheinbare Subluxationsstellung im Handgelenk ist sehr stark ausgeprägt. Im Bereich des Handgelenks ist die Dicke des Unterarms um das Doppelte verstärkt. Vorspringen der Beugesehnen. Geringe Ulnarflexion. Die Bewegungsmöglichkeit ist hochgradig eingeschränkt, insbesondere die Supination und Radialflexion. Beiderseits läßt sich am Radius die volare Abknickung der distalen Epiphyse tasten. Zur Demonstration geben wir das Röntgenbild des linken Handgelenks in 2 Ebenen aufgenommen wieder:

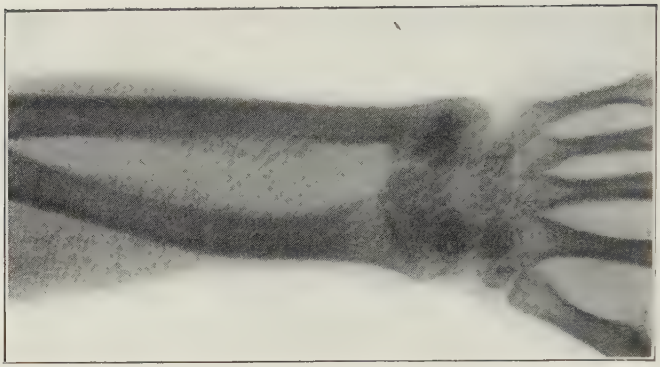



Im Übrigen bestehen, neben der Mikromelie, an beiden Unterarmknochen starke hyperostotische Wucherungen der Christae interosseae. Beide Fibulae beschreiben an ihrem distalen Ende einen eigentümlich bogenförmigen Verlauf, ohne in ihrer Struktur vom Normalen abzuweichen. Am linken Oberschenkel besteht etwas unterhalb der Diaphysenmitte eine breitbasig aufsitzende, ca. 3—4 cm lange exostotische Knochenwucherung. Die röntgenologische Gesamtkontrolle hat in diesem Falle also wiederum das gleichzeitige Vorkommen von Exostosenbildung und Wachstumsabnormitäten am übrigen Skelett bei der Madelung'schen Fehlform des Handgelenks aufgedeckt.

In diesem Zusammenhang möchten wir auf das von Janker angegebene Verfahren der Röntgen-Ganzaufnahmen aufmerksam machen, das vorzüglich einen Einblick in den Gesamtzustand des Knochensystems gewährt und die Erkenntnis allgemeiner Wachstumsanomalien sicherer und exakter ermöglicht.

Unter den von Janker aufgrund großer Reihenuntersuchungen im Röntgen-Atlas für Ganzaufnahmen des Menschen (Verlag Joh. Ambrosius Barth, Leipzig) zusammengestellten Osteopathien aller Art haben wir eine Exostotiker-Familie mit besonderer Beachtung unseres Interesses erneut untersucht.

Von 3 exostosenkranken Kindern weist der 21jährige Sohn ebenso wie der Vater Mikromelie sämtlicher Extremitäten, insbesondere der oberen auf. Die Handgelenke zeigen bei beiden schwere exostotische Auftreibungen beider Unterarmknochen, ulnarkonkave Radiusverbiegungen und die typischen stumpfartigen Defektbildungen an der distalen Ulna. Die 15jährige Tochter H. ist geringgradig betroffen; links typischer Ulnadefekt, rechts ist das Handgelenk normal bis auf den Radius, der im Wachstum leicht zurückgeblieben ist, was die Ulna verlängert erscheinen läßt. Der Fall ist dem in unserer Arbeit auch bildlich wiedergegebenen Befund von Henninger an die Seite zu stellen, wenn auch nicht in so ausgesprochenem Maße. Eine Revision des Falles nach Vollendung des Wachstums dürfte sehr lohnend sein.

Weitmehr jedoch ist eine Wachstumsstörung am rechten Handgelenk bei der 10jährigen Tochter G. späterhin verfolgenswert. Auch bei ihr ist bis jetzt die Exostomatose wesentlich geringfügiger als bei den männlichen Krankheitsträgern der Familie. Die linke Hand ist völlig normal. Rechts läßt das jugendliche Handgelenksskelett eine leichte exostotische Verbreiterung beider distalen Unterarmknochen, von der Epiphyse bis etwa 3 cm oberhalb des Zwischenknorpels reichend, erkennen. Am Radius sehen wir distal einen gestörten Fugenverlauf. Die Epiphysenlinie zieht von radial bis etwa in die Mitte des Knochens ulnarwärts in gradem und gleichmäßigem Verlauf; weiter medial zu wird sie jedoch unregelmäßig, unklar begrenzt und gerät in Schiefstellung, sodaß der Verlauf im ulnaren Anteil aus dem Röntgenogramm undeutlicher als im radialen zu ersehen ist. Das Radiuswachstum ist auf der Außenseite partiell vermehrt, wodurch eine Schiefstellung der carpalen Gelenkfläche bedingt ist. Die Verhältnisse an der Knochenbildungszone sind also sehr ähnlich denen der Madelung'schen Wachstumsstörung, sodaß uns die Entwicklung einer solchen im Laufe der Knochenreifung sehr wohl möglich erscheint.

Zusammenfassend:

Die Madelung'sche Deformität ist eine Erkrankung sui generis. Die durch zahlreiche andere Ursachen der Madelung'schen Fehlform äußerlich ähnlichen Skelettabweichungen haben mit der von Madelung beschriebenen Krankheit nichts zu tun. Die Madelung'sche Wachstumsstörung ist eine Allgemeinerkrankung der gesamten osteogenetischen Schicht aufgrund eines ererbten Anlagefehlers. — Zwischen der Madelung'schen Deformität und der Osteodysplasia exostotica bestehen die engsten verwandtschaftlichen Beziehungen, derart, daß beide auf einen Erbschaden des intermediären Knochenwachstumsgebietes zurückzuführen sind und zuweilen beide Krankheiten gleichzeitig auftreten. Bei ausgesprochen starker Exostosis weist die Ulna meist den beschriebenen Defekt auf; ist die Exostomatose geringgradiger, so überwiegen, wie auch häufig in der Literatur beobachtet, die reinen Wachstumsstörungen. Solche Fälle zeigen dann bisweilen das anatomische und röntgenologische Bild der Madelung'schen Deformität.

Die Anregung zur vorliegenden Arbeit gab mir Herr Prof. Dr. Janker, dem ich für seine gütige Unterstützung sehr dankbar bin. Dank schulde ich weiterhin Herrn Prof. Freiherrn v. Redwitz für die Übernahme des Korreferates.

Insbesondere fühle ich mich Herrn Dr. van der Plaats, Eindhoven (Holland) zu herzlichem Dank verpflichtet, der mir durch Röntgenuntersuchungen von Exostosenkranken in Holland wertvolle Hilfe leistete. Dank sage ich weiterhin den Herren Dr. H. Henninger und Dr. I. Bückmann, die mir die Reproduktion von Abbildungen aus ihren Arbeiten in freundlichster Weise gestatteten.

Literatur-Verzeichnis.

Bergmann, v., Subluxation beider Hände. Freie Vereinig. d. Chir. Berlins. 8. Okt. 1888. Ref. Deutsch. med. Wochenschr. 1888. 861.

Bessel-Hagen, F., Über Knochen- und Gelenkanomalien, insbesondere bei partiellem Riesenwuchs und bei multiplen cartilaginären Exostosen. Verhandlungen d. Deutsch. Gesellsch. f. Chir. 19. Kongreß, Berlin, 1890. S. 447.

Birkenfeld, W., Zur Erblichkeit der multiplen cartilaginären Exostosen. Deutsch. Zeitschr. f. Chir. 1930, Bd. 226, S. 397.

Björkroth, Torsten, Madelung'sche Deformität bei Ostitis fibrosa cystica. Acta orthop. scand. 1932. 2. 242—250. Ref.: Zentralorgan f. d. gesamte Chir. u. ihre Grenzgebiete, 1932. Bd. 59, St. 144.

Bode, Ein Beitrag zur Ätiologie und Kasuistik der Spontanluxation der Hand. Fr. Vereinig. d. Chir. Berlins. 8. Juni 1891. Ref.: Zentralbl. f. Chir. 1891, S. 948.

Brandes, M., Zur Madelung'schen Deformität des Handgelenkes. Ztschr. f. orthop. Chir. 1911, Bd. 28, S. 392.

— Zur Madelung'schen Deformität des Handgelenkes. Ein Nachtrag. Ztschr. f. orthop. Chir. 1922, Bd. 42, S. 20.

Büchi, Ein Beitrag zur Frage der multiplen Exostosen. Diss. Zürich 1922.

Bückmann I., Über multiple cartilaginäre Exostosen. Ztschr. f. orthop. Chir. 1926, Bd. 47, S. 70.

Burckhardt, H., Spontane Luxationen und Subluxationen im Handgelenk. Beiträge zur klin. Chir. 1914, Bd. 88, S. 403.

Cnopf, Über Madelungs spontane Subluxation des Handgelenks nach vorne. Ref.: Zentralbl. f. Chir. 1903, Nr. 21, S. 574.

Codet-Boisse, P., Déformation symétrique des deux poignets du type Dupuytren-Madelung. Rev. d'orthop. 1911, 35. (Zitiert nach Melchior, Ergebnisse d. Chir. u. Orthop. 1913, Bd. 6, S. 649).

Delfino, E. A., Beitrag zum Studium der vielfachen Knochenauswüchse. Fortschr. aus d. Geb. d. Röntgenstrahlen 1913, Bd. 20, S. 577.

Dittrich, Zwei Fälle von multiplen cartilaginären Exostosen mit Wachstumsstörungen der Knochen. Diss. Kiel 1892.

— Die Ulnarabduktionsstellung von Hand und Fingern. Verhandlungen d. Dtsch. Orthop. Gesellsch. 1930. 25. Kongreß, S. 192.

Eriksson, John et Telemak Fredbärj, Des exostoses cartilagineuses multiples. Acta orthop. scand. 6, 21—76 (1935). Ref.: Zentralorgan für die gesamte Chir. und ihre Grenzgebiete 1935, Bd. 71, S. 244.

Estor, La subluxation congénitale du poignet. Rev. d. chir. 1907, II, 145 und 317. (Zitiert nach Melchior, Ergebnisse der Chir. und Orthop. 1913, Bd. 6, S. 649.

Ewald, P., Die Madelung'sche Deformität als Symptom und Krankheit sui generis. Ztschr. f. orthop. Chir. 1919. Bd. 23, S. 470.

— Zur Ätiologie der Madelung'schen Deformität. Langenbecks Arch. 1907. Bd. 84, S. 1099.

Facio, L., Über die Madelung'sche Radiusdeformität. Arch. di Orthop. 46 (1930) Ref.: Zentralbl. f. Chir. 1931. Bd. 2, S. 2116.
Felix, W., Beitrag zur Kasuistik der Madelung'schen Deformität. Ztschr. f. orthop. Chir. 1928. Bd. 49, S. 563.
Fick, R. und J. Pahl, Über einen Fall von doppelseitiger Madelung'scher Fehlform des Handgelenks mit Berücksichtigung seiner Mechanik. Arch f. klin. Chir. 1931. Bd. 163, S. 499.
Flinker, A., Zur Lehre von der Exostosis cartilaginea multiplex und ihren Beziehungen zur Rachitis. Wiener klin. Wochenschr. 1909, Nr. 39.
Frangenheim, Die angeborenen Systemerkrankungen des Skeletts. Erhebn. d. Chir. u. Orthop. 1912. Bd. 4, S. 90.
Franke, Zur Anatomie der Madelung'schen Deformität der Hand. Dtsch. Ztsch. f. Chir. 1908. Bd. 92, S. 156.
Gangolphe, Soc. de Lyon 2 févr. 1899 und Lyon méd. 1899, 451. (Zitiert n. Melchior, Ergebnisse der Chir. u. Orthop. 1913. Bd. 6, S. 649.
Gaugele, Madelung'sche Handgelenksdeformität. Langenbecks Arch. 1909. Bd. 88, S. 1058.
— Gibt es eine genuine Madelung'sche Handgelenksdeformität? Ztsch. f. orthop. Chir. 1909. Bd. 24, S. 462.
Ghillini, Cesare, Experimentelle Untersuchungen über die mechanische Reizung des Epiphysenknorpels. Langenbecks Arch. f. klin. Chir. 1893. Bd. 46, S. 844.
Gickler, H., Wachstumsstörung der Radiusepiphyse und Madelung'sche Deformität. Arch. f. Orthop. u. Unfall-Chir. 1933. Bd. 33, S. 312.
Haberer, v., Ein Fall von multiplen Enchondromen und Exostosen. Arch. f. klin. Chir. 1909, Bd. 89, S. 782.
Helferich, Versuche über die Transplantation des Intermediärknorpels wachsender Röhrenknochen. Dtsch. Ztschr. für Chir. 1899, Bd. 51, S. 564.
Henninger, H., Zur Kasuistik der Exostosis cartilaginea multiplex hereditaria. Dtsch. Ztschr. f. Chir. 1931, Bd. 232, S. 666.
Hoffa, A., Lehrbuch der orthopädischen Chirurgie. Bearbeitet von A. Hoffa. 1902.
Homuth, Die Madelung'sche Deformität in ihrer Beziehung zur Rachitis. Bruns Beiträge 1911. Bd. 74, S. 562.
Jacoulet, Un cas de maladie de Dupuytren-Madelung. Revue d'orthop. 1910. Nr. 1, p. 35.
Janker, R., Röntgen-Ganzaufnahmen des Menschen. Bearbeitet von R. Janker. 1934.
Jungmann, Über multiple hereditäre Exostosen. Berliner klin. Wochenschr. 1902. Jahrg. 39, Nr. 38, S. 890.
Kajon, Cesar, Madelung'sche Deformität, kombiniert mit Halsrippen. Wien. med. Wochenschr. 1934, Bd. 1, S. 460.
Koester, Über einen Fall von hereditären multiplen Exostosen mit Wachstumsanomalien. Diss. Bonn, 1894.
Küttner, H., Die Myositis ossificans circumscripta. Ergebnisse d. Chir. u. Orthop. 1910, Bd. 1, S. 49.

Lallemant, G. Avé, Über multiple cartilaginäre Exostosen. Fortschr. aus d. Geb. d. Röntgenstrahlen. 1913, Bd. 20, H. 5, S. 439.
Lange, M., Erbbiologie der angeborenen Körperfehler. Stuttgart 1935.
Lange, F., Lehrbuch d. Orthopädie. Hrsg. von F. Lange. Jena 1914.
Ledoux, E. et P. Cotet, Multiple Enchondrome und Exostosen bei einem Kind mit Thymushypertrophie. Arch. Méd. Enf. 1931. Bd. 34, Nr. 7. Ref.: Ztsch. f. orthop. Chir. 1932. Bd. 57, S. 136.
Mc Lennan, Madelungs deformity. Brit. med. Journ. 1909. Sept. 18. 759. (Zitiert nach Melchior, Erg. d. Chir. u. Orthop. 1913. Bd. 6, S. 649.
Lenormant, Un nouveau cas de radius curvus. Rev. d'orthop. 1913. Bd. 6. S. 649.
Levy, R., Über Madelung'sche Handgelenksdeformität. Berliner klin. Wochenschr. 1908. Nr. 50, S. 2213.
Lippert, Über Wachstumsstörungen bei multiplen cartilaginären Exostosen. Dtsch. Arch. f. klin. Med. 1903. Bd. 76, S. 63.
Madelung, Die spontane Subluxation der Hand nach vorne. Langenbecks Arch. 1879. S. 23 und Verh. d. 7. Chirurgenk. 1878. Abt. II. 259.
Magnus, G., Über Madelung'sche Deformität. Med. Klinik. 1912, S. 2069.
Marsigla, Guglielmo, Über Ätiologie und Pathogenese der multiplen kartilaginären Exostosen. Boll. d. clin. Jg. 37, S. 257, 1920. Ref.: Zentralorg. f. d. Ges. Chir. u. ihre Grenzgeb. 1921. Bd. 11, S. 56.
Masmonteil, Toujours à propos da la pathogénie de la maladie de Madelung. Lyon Chirurg. Bd. 18. 1921. Ref.: Zentralbl. f. Chir. 1920, Jg. 47, Nr. 26a, S. 807.
Mazzini, F., Madelung'sche Krankheit. Semana méd. 1925. Nr. 12, Jg. 32, S. 626. Ref.: Zentralbl. f. Chir. 1926, Nr. 3, S. 151.
Melchior, E., Über die Kombination von symmetrischer Madelung'scher Handgelenksdeformität und doppelseitiger metakarpaler Brachydaktylie. Ztschr. für orthop. Chir. 1912, Bd. 30, S. 532.
— Die Madelung'sche Deformität des Handgelenks. Ergebnisse der Chir. und Orthop. 1913, Bd. 6, S. 649.
Mettenleiter, M., Über multiple cartilaginäre Exostosen und Enchondrome. Dtsch. Ztschr. für Chir. 1922, Bd. 169, S. 153.
Meyer, Über Knochen- und Gelenkdeformitäten nach multiplen Exostosen. Diss. München 1882.
Moore, B. H., Radius curvus (Madelung's wrist). Journ. of bone a. joint surg. Bd. 6, Nr. 3, S. 568, 1924. Ref.: Zentralorgan für die gesamte Chir. und ihre Grenzgeb. 1925, Bd. 29, S. 217.
Moskov, N., Die Madelung'sche Krankheit. Chir. Klin. med. Hochsch., Ekaterinoslav. Jg. 4, 1925, S. 193. Ref.: Zentralorgan für die gesamte Chir. und ihre Grenzgeb. 1927, Bd. 37, S. 843.
Müller, W., Anatomische Präparate und Röntgenbilder von einem Fall von Madelung'scher Deformität. Zentralblatt für Chir. 1907, S. 1333 (W.-Versammlung Dtsch. Naturfreunde und Ärzte).

Nicoli, Luigi, Die Madelung'sche Deformität und ihre Behandlung. Osp. Bergamo 1, 41—47 (1932). Ref.: Zentralorgan für die gesamte Chir. und ihre Grenzgeb. 1933, Bd. 64, S. 455.

Pedrazzi, C., Familiäre Madelungdeformität. Radiol. med. Bd. 14, Nr. 2, S. 125, 1927. Ref.: Zentralorgan für die gesamte Chir. und ihre Grenzgebiete 1927, Bd. 39, S. 122.

Pels-Leusden, Über die Madelung'sche Deformität der Hand. Dtsch. med. Wochenschrift 1907, Nr. 10, S. 372.

— Klinische, pathologisch-anatomische und radiologische Studien über Exostosis cartilaginea multiplex. Dtsch. Ztschr. für Chir. 1907, Bd. 86, S. 434.

Perrin, Exostoses ostéogéniques multiples accompagnées d'arrêts de développement. Rev. d'orthop. 1914, Nr. 1. Ref.: Zentralblatt für Chir. 1914, Bd. 1, S. 556.

Pokrowsky, Über die Erblichkeit der multiplen cartilaginären Exostosen. Arch. für klin. Chir. 1929, Bd. 155, S. 669.

Poljak, L., Zur Frage der Madelung'schen Deformität. Ortop. i Travmat. 3, 50—59 (1930). Ref.: Zentralorgan für die gesamte Chir. und ihre Grenzgebiete 1931, Bd. 53, S. 473.

Poulson, Über die Madelung'sche Deformität der Hand. Langenbecks Archiv 1905, Bd. 75, S. 506.

Racansky, F., Madelung'sche Deformität. Casopis lékaruv ceskych 1927 no. 29, S. 1190. Ref.: Zentralblatt für Chir. 1928, Bd. II, S. 2039.

Reich, W., Ein Beitrag zur Lehre über die multiplen Exostosen. Dtsch. Ztschr. für Chir. 1896, Bd. 43, S. 129.

— Die Madelung'sche Handdeformität als Erbkrankheit. Zentralbl. f. Chir. 1927, Bd. I, S. 1015. (Mittelrheinische Chirurgenvereinigung, Sitzung vom 28. Jan. 1928).

Reschke, K., Beobachtungen über erworbene Deformitäten usw. Dtsch. Ztschr. f. Chir. 1926, Bd. 197.

Ricciuti, G., Osteogenetische Exostose und Knochendeformität. Chir. Org. Novim. 14, H. 3 (1930). Ref.: Zentralbl. f. Chir. 1931, S. 508.

Rocher, H. L. et Chr. Rocher, La maladie de Madelung. Chir. Org. Novim. 20. 20—30 (1934). Ref.: Zentralbl. f. d. Ges. Chir. u. ihre Grenzgebiete 1935, Bd. 70, S. 152.

Rubinstein, Fr., Ein Fall von multiplen Exostosen mit Wachstumsstörung der Knochen. Berliner klin. Wochenschr. 1891, S. 794.

Sauer, Die Madelung'sche Deformität des Handgelenks. Bruns Beitr. 1906, Bd. 48, S. 179.

Sachargan, S., Zur Ätiologie der Exostosis cartilaginea multiplex. Novyj chirurgiceskij archiv Bd. 7. Nr. 27, S. 424. Ref.: Zentralorgan f. d. Ges. Chir. u. ihre Grenzgeb. 1926. Bd. 84, S. 475.

Schade, Kasuistischer Beitrag zu den Luxationen im Handgelenk aufgrund pathologischer Zustände. Diss. Kiel 1906.

Schmidt, M. B., Allgemeine Pathologie und pathologische Anatomie der Knochen. Lubarsch-Osterlag, Ergebnisse d. allgemeinen Pathologie und patholog. Anatomie. 7. Jg. Wiesbaden 1902.

Schneck, F., Federnde Dorsalluxation der Elle-Konsolenradius-Madelung'sche Deformität. Ztschr. f. orthop. Chir. 1931. Bd. 53, S. 101.

Schulze, H., Fall von spontaner Subluxation der Hand nach unten (Dupuytren-Madelung'sche Subluxation). Münch med. Wochenschr. 1905, Nr. 30, S. 1441.

Seidel, H., Multiple Exostosenbildung mit Hemmung des normalen Knochenwachstums Zentralbl. f Chir. 1885, Jg. 12, S. 12.

Siegrist, H, Über Manus valga oder sog. Madelung'sche Deformität des Handgelenks Ztschr f. orthop. Chir. 1908, Bd. 91, S. 524.

Springer, C., Zur Kenntnis der Madelung'schen Deformität des Handgelenks. Ztschr. f. orthop. Chir. 1911, Bd 29, S. 216.

— Zur Entstehung der Madelung'schen Handgelenksdeformität. Verhandl. d. Deutsch. Gesellsch f. orthop. Chir. 1911, Bd. 10, S. 212.

Stahnke, Die Madelung'sche Deformität. Zentralbl. f. Chir. 1928, Bd, I, S. 949. Mittelrhein. Chirurgenvereinig Sitzung 28. Jan. 1928.

Stark, H., Über multiple cartilaginäre Exostosen und deren klinische Bedeutung. Bruns Beiträge 1902, Bd. 34, S. 508.

Takaori, Ryuichi, Über die Madelung'sche Deformität mit besonderer Berücksichtigung ihrer Entstehung. Chir. Abt Med. Akad Kyoto. Ref.: Ärztl. Sachverst.-Ztg. 41, 1935, S 73.

Taylor, L., Progressive curvature of the radius (Madelungs deformity) corrected by osteotomy. New York med. Record. 26. Okt. 1912. Ref.: Zentralblatt für Chir. 1913, Nr. 3, S. 109.

Thiemann, H., Juvenile Epiphysenstörungen. Fortschr. aus dem Gebiet der Röntgenstrahlen. Bd. 14.

Tollas, Zur Ätiologie der Madelung'schen Knochenerkrankung an der Hand eines selbstbeobachteten Falles. Archiv für Kinderheilkunde 1927, Bd. 82, H. 2/3, S. 112.

Tomescu, Atypische Madelung'sche Handgelenksdeformität. Fortschritte aus dem Gebiet der Röntgenstrahlen. Bd. 36, H. 3, S. 624.

Trillmich, F., Beitrag zur Madelung'schen Deformität. Ztschr. für orthop. Chir. Bd. 31, 1913, S. 69.

Vaughan, R. T., Multiple Exostosen als vererbte Erkrankung des Skeletts. Transact. of the western surg. assoc, St. Louis Dec. 1913. Ref.: Zentralorgan für die gesamte Chir. und ihre Grenzgebiete 1914, Bd. 5, S. 407.

Vogel, K., Über Knochenerkrankungen im Jünglingsalter. Arch. f. klin. Chir. 1921, Bd. 118, S. 451.

Walter, H., Untersuchungsergebnisse in einer Exostosenfamilie. Archiv für Orthop. und Unfallchir. 1927, Bd. 24, S. 533.

De Witt Stetten, Zur Frage der sog. „Madelung'schen Deformität" des Handgelenks mit besonderer Rücksicht auf eine umgekehrte Form derselben. Zentralblatt für Chir. 1908, Nr. 31, S. 949.

Zeitlin, A., Morbus Madelung oder Madelung'sche Deformität. Zentralblatt für Chir. 1930, Bd. I, S 929.

Lebenslauf.

Geboren wurde ich am 9. Februar 1908 zu Köln. Ich besuchte zunächst die dortige Volksschule. 1914 zog mein Vater ins Feld. Die nächsten Jahre brachte ich in Emmerich/Rh. zu; hier besuchte ich weiterhin die Volksschule und dann das Humanistische Gymnasium. 1918 kam mein Vater aus dem Felde zurück und wurde 1919 als Forstmeister nach Frankenberg in Hessen versetzt. Hier erwarb ich am 29. Februar 1928 an der Staatl. Edertal-Schule das Zeugnis der Reife. Nach einem Semester Jura an der Universität Leipzig wandte ich mich dann dem Studium der Medizin zu und bestand dort am 27. Februar 1931 die ärztliche Vorprüfung. Meine klinischen Semester verbrachte ich in Marburg, Düsseldorf, Hamburg und zuletzt Bonn, wo ich mich im Winter-Semester 1934/35 der Medizinischen Staatsprüfung unterzog. Als Medizinalpraktikant war ich zunächst 8 Monate an der Chirurgischen Universitätsklinik Bonn, dann an der Medizinischen Universitäts-Poliklinik tätig.